

## 肝斑に対する我々の治療法

東京大学形成外科  
饗場恵美子、吉村浩太郎

### はじめに

肝斑は、後天性で左右対称な表皮メラノシスである。多くは淡褐色の色素沈着が頬骨隆起部から頬部に広がっており、まれに前額部、上口唇にも色素沈着を認める。女性に多く、30-40代に出現することが多い。出産、経口避妊薬内服や閉経など女性ホルモンの影響が発症の引き金になることが多い(1)。肝斑の治療としては、トレチノイン、ステロイド、ピーリング剤といった治療に、遮光、メラニン生成抑制剤(漂白剤)の外用、トランサミン内服を組み合わせるのが一般的である(2-7)。肝斑患者では炎症後色素沈着が起こりやすく、レーザーなど炎症を引き起こす治療においては、治療により色素沈着が増強することも多く、治療に難渋する。本項では、われわれが行っている肝斑に対するトレチノイン漂白療法の詳細およびその臨床データにつき報告する。

### 臨床所見、および組織像から診た鑑別診断

鑑別診断として重要なのは、後天性真皮メラノサイトーシス(ADM)と、色素沈着型接触性皮膚炎(リール黒皮症)である。図1-6に、肝斑、ADM、色素沈着型接触性皮膚炎の代表的臨床像、および同患者から採取した組織切片のHE染色像を示す。

図1,2は、肝斑の患者の臨床像、組織像である。肝斑では表皮基底層のメラノサイトの数に問題はなく、表皮基底細胞のメラノソームの異常蓄積が主体であり、病理学的には、表皮基底層のメラノシスである。表皮基底層はきれいに整っており、色素沈着型接触性皮膚炎に見られるような、表皮基底層の液状変性は見られない。炎症細胞の浸潤を認めず、マクロファージによるメラノソームの貧食像なども見られない。教科書的には表皮内メラノソームの真皮への滴落は認めないというのが通説であるが、実際にはわずかに真皮浅層のメラノシスを見るケースも多い。

図3,4は、ADMの患者の臨床像、組織像である。ADMは20代で発症することが多く、肝斑同様に両側の頬部に対称性に出現することが多いが、しばしば両側の前額部外側、鼻翼部にも同時に出現する。また、辺縁が不鮮明な丸い小斑が散在すること、色調は肝斑に比べてやや黒み、青みがあることなどから、肝斑と鑑別が可能である(ADMの項参照)。しかし、両者は合併して存在する場合も少なくなく、臨床像からの鑑別には熟練を要する。組織像としては、表皮基底細胞のメラノソームの異常蓄積という点では肝斑と同様であるが、ADMにはさらに真皮上層のメラノサイトーシスがあり、決定的な違いとなっている。

図5,6は、色素沈着型接触性皮膚炎の患者の臨床像、組織像である。化粧品その他、日常反復して接触する物質による慢性反復性接触性皮膚炎や、光感作性接触性皮膚炎の既往がポイントである。また、色素沈着が、顎部や頸部にまで及んでいることが多く、また色調に黒み、青みがあることが肝斑との鑑別点となる。組織学的には、表皮基底層に液状変性を伴う真皮上層の炎症反応が見られ、基底膜の破壊像、表皮内メラノソームの真皮への滴落、マクロファージによるメラノソームの貧食などが見られる。

### 症例

当施設においてしみを愁訴に来院した患者1,184名の東洋人のうち、165名が肝斑と診断され、うち6名はADMを合併していた(8)。165名の性別の内訳は、女性163名、男性2名であった。受診時の患者の年齢は27歳から62歳で、平均は42.3歳であった。肝斑の出現部位は、頬骨隆起部(96.3%)が最も多く、頬部(55.2%)、鼻背部(41.7%)、上眼瞼(26.3%)、上口唇(23.3%)、下

口唇(9.8%)、前額部(6.1%)と続く(表1)。前額部の色素沈着はむしろADMに多く合併し(我々の症例では35.5%)、下眼瞼、鼻翼部の肝斑は一例もなく、高率に認めるADMとの鑑別の鍵となる。

## 治療方法

ここではわれわれが行っているトレチノインとハイドロキノンを使った漂白療法について解説する。老人性色素斑、雀卵斑、肝斑、炎症後色素沈着、扁平母斑など、あらゆる表皮内色素沈着に有効であるが、特に肝斑はレーザーによる治療効果が不良であるため、本療法の有用性が高い。我々は肝斑患者に対し、すべて本療法を用いて治療を行い、満足できる治療効果を得ている。治療プロトコルを図9に示す。

### 1) 外用剤

トレチノイン(all-trans レチノイン酸)を皮膚に外用すると、表皮角化細胞の増殖は促進され、表皮のターンオーバーは促進する(9)。我々は、トレチノインの、この表皮内メラニンの排泄促進作用を利用して、メラニン色素疾患の治療を行っている(8, 10-12)。トレチノイン外用剤は本邦では認可されていないため、自家調合もしくは海外の製品を個人輸入する必要がある。

ハイドロキノンはメラニン産生の阻害作用を持ち、皮膚の漂白目的で使われる薬剤の一つである。漂白作用といっても、既存のメラニンの排出を促す作用はないため、あくまで予防的な効果が主体である。作用機序として、チロジナーゼ活性の阻害やメラノサイトに対する細胞毒性などが挙げられる。一般的に投与量が多くなると刺激性皮膚炎を生じやすく、発赤や痒みを伴うことがある。通常は、2~5%の濃度で、外用剤として、1日1~2回使用する。

我々は、トレチノインゲルは3種類の濃度(0.1%, 0.2%, 0.4%)を、5%ハイドロキノン含有軟膏は、7%乳酸を含んだもの(HQ-LA)と、7%アスコルビン酸を含んだもの(HQ-AA)を、自家調合して用いている。トレチノインゲル、ハイドロキノン軟膏の調合法を、それぞれ図7、図8に記した。海外の代表的なトレチノイン外用剤はクリーム基剤の製品が多いが、我々は水溶性ゲルを基剤として自家調合を行っている。トレチノインは油溶性で、水溶性ゲルを基剤とすると、その浸透率が非常に高くなる。トレチノインの原末などの材料は比較的容易に手に入るが、トレチノインは薬学的に非常に不安定であり、特に光や熱に弱く、冷暗所で保管しても1ヶ月で約10%分解する(我々の自家調合品の場合)。

## 治療法

この治療法の目的は、トレチノインを使って表皮のメラニンの排出を促し、ハイドロキノンを使って新しいメラニン産生を抑制し、色素沈着の少ない皮膚に短期間で置換させることである。漂白段階 bleaching phase と治癒段階 healing phase の2段階に分けて治療を行う。

- (a) 漂白段階: 0.1%トレチノインゲルとハイドロキノン乳酸軟膏を、一日2回患部に塗布する。少量のトレチノインゲルを、ベビー綿棒で注意深く、色素沈着部分のみに塗布した後に、ハイドロキノン乳酸軟膏を指で広く、顔全体に塗布する。軟膏の塗布方法は、最小限の皮膚炎で、最大限の漂白効果を引き出す我々の治療法において、効果を左右する重要な項目である。領域を分けて塗布しないと色素沈着は薄くなっても輪郭などの模様が残る。患者には、治療開始から1・2・4・6・8週で、来院するように説明する。1週間で皮膚に適度な反応(適度な発赤と落屑がある状態)が出ない場合は、トレチノインゲルの濃度を0.4%に変更する。このような症例では、今後十分な反応を得るのに0.2%に変更するだけでは弱い場合が多い。肌のコンディションや、発赤、落屑の程度に合わせて、トレチノインの濃度や塗布する回数を変更し、4~8週間で漂白段階を終わらせる。2回目、3回目の治療を行う場合は、前回の治療の最終段階で使用した濃度のトレチノインゲルを、始めから使

用するほうが効率がよい。

- (b) 治癒段階：漂白段階の後、トレチノインゲルとハイドロキノン乳酸軟膏の継続塗布を中止し、炎症後色素沈着の予防のために、ハイドロキノンアスコルビン酸軟膏の塗布を開始する。発赤が落ち着くまで、十分な期間使用することが望ましいため、ほとんどの症例でこの段階に4週間ほどかかる。漂白段階にも治癒段階にも、ステロイド軟膏は使用しない。

また、日々のスキンケアとしては、遮光を厳密に行うように指導する。また、洗顔は、洗顔剤を十分に泡立てたうえで、肌をこすらずに緩やかに行うよう指導する。スクラブやゴマージュといった、肌に刺激の強い製品は避けるように指導する。トランサミンの内服を併用しても良い。

### 治療成績の評価

患者ごとに、治療前後の写真を比較し、治療成績の評価を行った。色素沈着の改善度は、excellent(80%以上の改善度)、good(50%から80%の改善度)、fair(0%から50%の改善度)、poor(変化なし、または悪化)に分類した。

### 治療成績

肝斑患者163名のうち、96名は1クールのみでの漂白治療を行い、excellentは25名、goodは40名であった。56名は2クール目の治療も行い、excellentは21名、goodは20名であった。さらに11名は3クール目の治療を行い、excellentは7名、goodは3名であった。表2に治療結果のサマリーを示す。また、代表的な症例を図10、図11に示した。

### 副作用

軽い発赤や落屑は、トレチノインの作用を診る上での指標となるため、漂白段階にはほぼすべての患者に見られる。患者にはこれをよく説明し、可能な限り色素沈着部だけに限局して皮膚炎をおこし、適度な反応を維持するようにトレチノインゲルを塗るよう指導する。炎症後色素沈着は、患者の14%に見られたが、もう一度漂白治療を行うことによって簡単に治癒した。

### 考察

著者らは、色素沈着部分のみにトレチノイン水性ゲルを、顔全体にハイドロキノン含有軟膏を塗布する、積極的な局所の漂白治療を報告してきた(8,10-12)。この治療法は、表皮の色素沈着を改善し、既存のAHAによる治療法や、トレチノインまたはハイドロキノンを単独で用いた治療法に比べ、優位に良好な結果を出すことができる。我々の漂白プロトコールでは、ステロイドは使用せず、継続して2ヶ月以上のトレチノインの外用は避ける。トレチノインの長期的な継続使用は、局所であれ、経口であれ、その臨床効果を減少することが、よく知られている(12,13)。この現象は、細胞内トレチノイン酸結合タンパクの産生が、トレチノイン酸のシグナルによって直接誘導されるためであると考えられている。我々が、一定の休薬期間を設けた後に漂白治療を再開する理由は、このトレチノインに対する耐性がなくなるのを待つためである。

肝斑はその色素沈着のほとんどが表皮内に限局している。しかし、トレチノイン、ハイドロキノン、AHAなどを扱った過去の論文では、色素の排出は完全ではなく、完璧な治療結果を期待することは難しかった(2-7)。我々の経験によれば、トレチノインとハイドロキノンを別々に使用することが、肝斑の治療にとっては極めて重要であると思われる。なぜなら、トレチノインとハイドロキノンが混合した製剤を、顔全体にまんべんなく広範囲に使用すれば、まわりの色素沈着のない領域まで漂白され、結果として色素斑は認識される程度に残存してしまう。肝斑の治療は、難しいのは周知の事実であるが、色素沈着部のみを局所漂白する我々の方法は、繰り返し治療を行うことにより、完全な治癒も期待でき、非常に有用な治療法であると考えられる。

## References

1. Grimes PE: Melasma. Etiologic and therapeutic considerations. *Arch Dermatol.* **131**: 1453–1457, 1995
2. Hurley ME, *et al*: Efficacy of glycolic acid peels in the treatment of melasma. *Arch Dermatol.* **138**: 1578–1582, 2002
3. Griffiths CE, *et al*: Topical tretinoin (retinoic acid) improves melasma. A vehicle-controlled, clinical trial. *Br J Dermatol.* **129**: 415–421, 1993
4. Nanda S, Grover C, Reddy BS: Efficacy of hydroquinone (2%) versus tretinoin (0.025%) as adjunct topical agents for chemical peeling in patients of melasma. *Dermatol Surg.* **30**: 385–388, 2004
5. Sarkar R, Bhalla M, Kanwar AJ: A comparative study of 20% azelaic acid cream monotherapy versus a sequential therapy in the treatment of melasma in dark-skinned patients. *Dermatology.* **205**: 249–254, 2002
6. Lawrence N, Cox SE, Brody HJ: Treatment of melasma with Jessner's solution versus glycolic acid: a comparison of clinical efficacy and evaluation of the predictive ability of Wood's light examination. *J Am Acad Dermatol.* **36**: 589–593, 1997
7. Garcia A, Fulton JE Jr: The combination of glycolic acid and hydroquinone or kojic acid for the treatment of melasma and related conditions. *Dermatol Surg.* **22**: 443–447, 1996
8. Yoshimura K, Sato K, Aiba-Kojima E, *et al*: Repeated treatment protocols for melasma and acquired dermal melanocytosis. *Dermatol Surg.* **32**: 365–371, 2006
9. Xiao JH, Feng X, Di W, *et al*: Identification of heparin-binding EGF-like growth factor as a target in intercellular regulation of epidermal basal cell growth by suprabasal retinoic acid receptors. *EMBO Journal*, **18**(6):1539–1548, 1999
10. Yoshimura K, Harii K, Aoyama T, *et al*: A new bleaching protocol for hyperpigmented skin lesions with a high concentration of all-trans retinoic acid aqueous gel. *Aesthetic Plast Surg.* **23**: 285–291, 1999
11. Yoshimura K, Harii K, Aoyama T, *et al*: Experience with a strong bleaching treatment for skin hyperpigmentation in Orientals. *Plast Reconstr Surg.* **105**: 1097–1098, 2000
12. Yoshimura K, Momosawa A, Watanabe A, *et al*: Cosmetic color improvement of the nipple-areola complex by optimal use of tretinoin and hydroquinone. *Dermatol Surg.* **28**: 1153–1158, 2002
13. Muindi J, Frankel SR, Miller WH Jr, *et al*: Continuous treatment with all-trans retinoic acid causes a progressive reduction in plasma drug concentrations: implications for relapse and retinoid "resistance" in patients with acute promyelocytic leukemia. *Blood*, **79**: 299–303, 1992
14. Regazzi MB, Iacona I, Gervasutti C, *et al*: Clinical pharmacokinetics of tretinoin. *Clin Pharmacokinet*, **32**: 382–402. 1997

## 図の説明

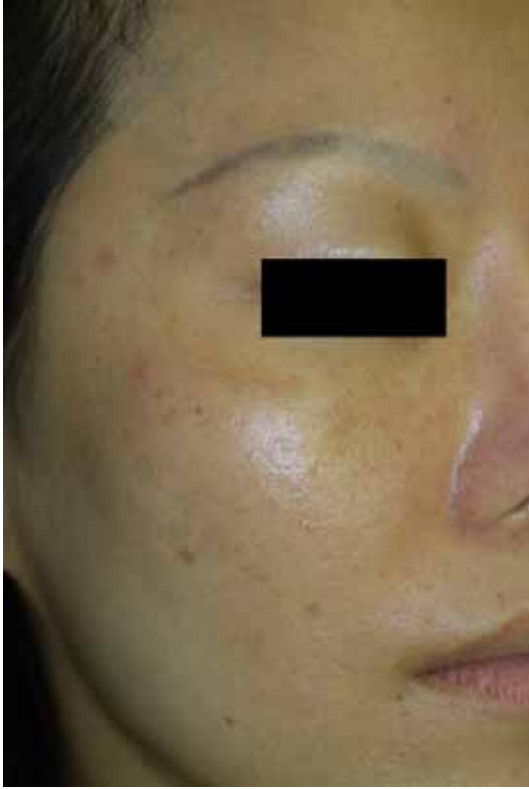

図1：肝斑の臨床像 39歳女性、頬骨隆起部に淡褐色の色素沈着を認める。

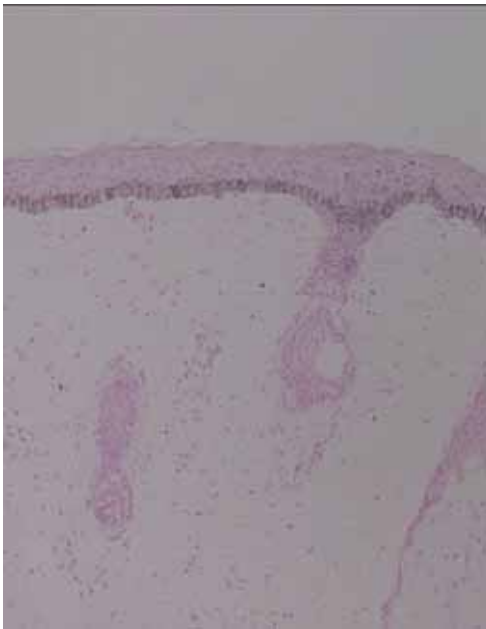


図2：肝斑の組織像 表皮基底細胞にメラノソームの異常蓄積を認める。基底層の変性、炎症所見は認めない。ごくわずかな表皮内メラノソームの真皮への滴落を認める。

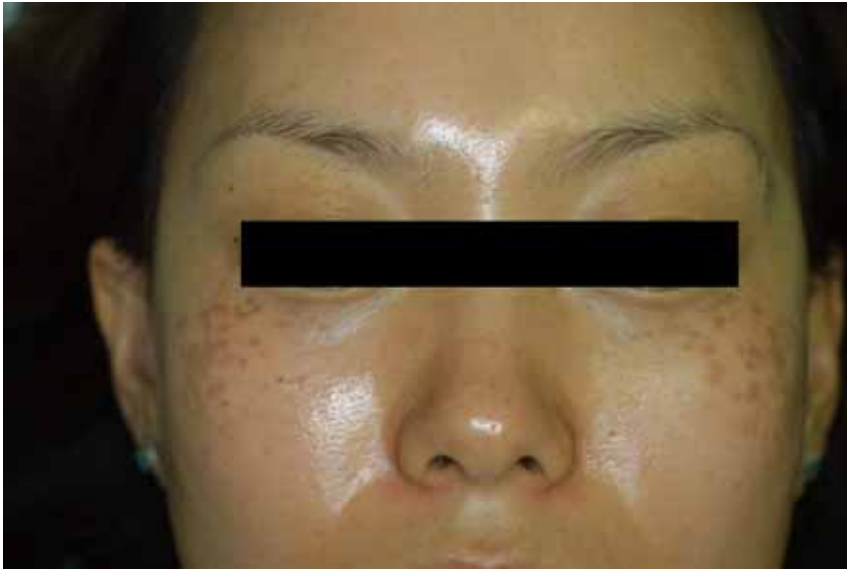


図3：ADM の臨床像 29歳女性、頬部に辺縁が不鮮明な丸い小斑が散在する。色調は肝斑に比べて、やや黒みが強い。

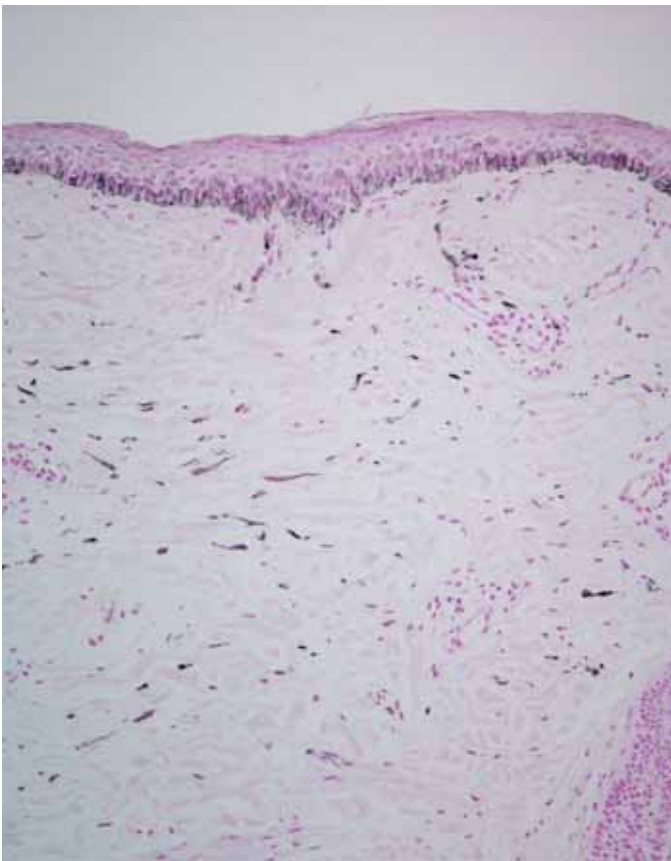


図4：ADM の組織像 表皮基底細胞のメラノソームの異常蓄積に加え、真皮上層のメラノサイトーシスを認める。

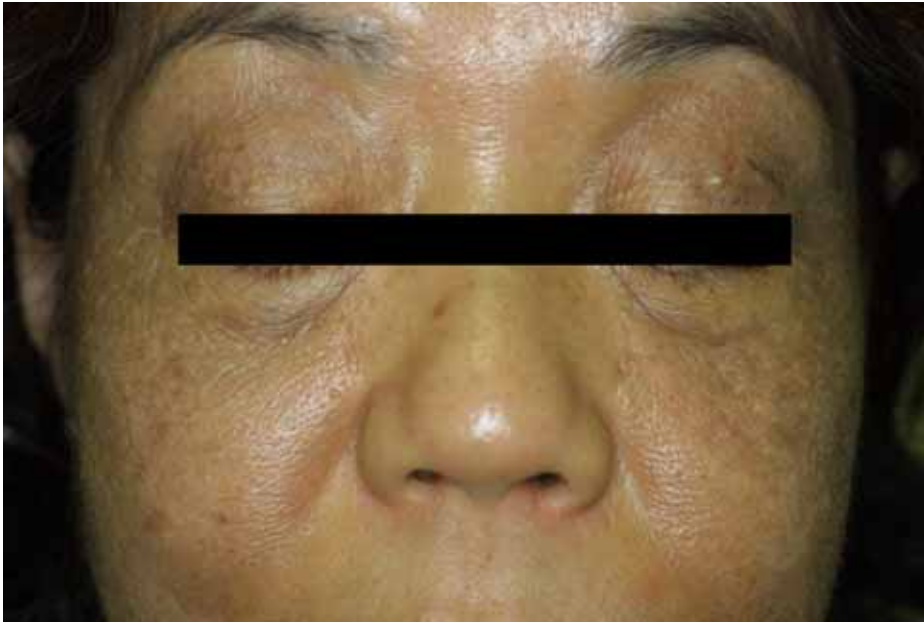

図5：色素沈着型接触性皮膚炎の臨床像 51歳女性、色素沈着が頬部から側頭部、下顎部付近まで広汎に広がっている。色調は肝斑に比べて、やや黒みが強い。

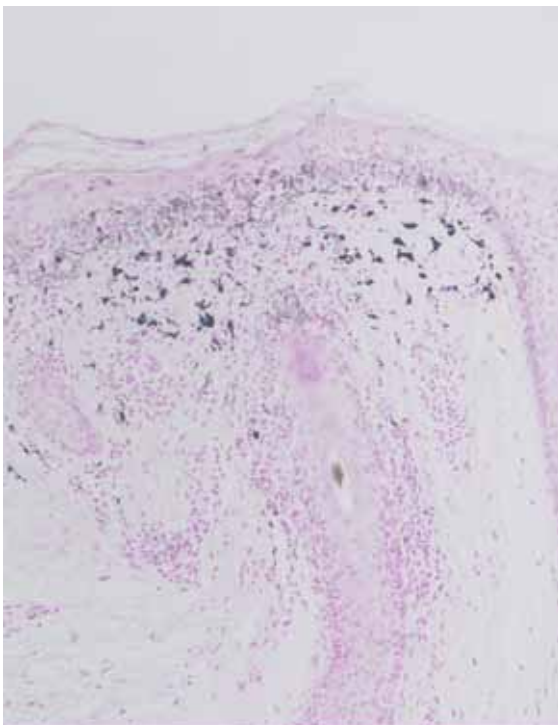


図6：色素沈着型接触性皮膚炎の組織像 表皮基底層の破壊像、表皮内メラノソームの真皮への滴落を認める。

トレチノイン 0.1% 1000g

原材料

トレチノイン ( all-trans retinoic acid )	1.0g
カーボポール 940	10g
エマルゲン 408	20g
10%NaOH	6mL
パラベン	適量
精製水	ad.1000g

水性ゲル基剤は、らい潰機を用いて、パラベン加精製水（0.026%パラ安息香酸メチル、0.014%パラ安息香酸プロピル）970mLに攪拌しながらカーボポール940を少しずつ加えて均一に溶解し、10%水酸化ナトリウム水溶液を6mL加えてゲル化する。調整した水性ゲル基剤は冷蔵庫で一晩寝かせる。らい潰機に 加温溶解したエマルゲン 408（20g）をとり、トレチノイン原末（シグマ社のものが良い）1.0gを加えて泥状にした後、予め調製した水性ゲル基剤を加え、良く練合する。充填機を用いて、チューブ容器に充填し、ラベルを貼る。

図7：トレチノイン外用剤の自家調合法

5%ハイドロキノン（7%乳酸）プラスチベース 500g

原材料

ハイドロキノン	25g
乳酸（なくてもよい）	35g
精製ラノリン	10g
プラスチベース	430g

らい潰機にハイドロキノンを取り、エーテルを適量加えて研和、微細化する（100メッシュ、100μm以下の粒子にする）。この微粉末に乳酸を加え混和し、さらに精製ラノリンに加えよく混和する。これにプラスチベースを等量混和して全量500gに製する。酸化防止にアスコルビン酸などの抗酸化剤を適量加えてもよい。

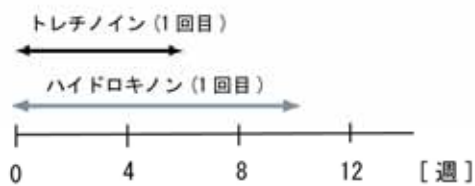
図8：ハイドロキノン外用剤の調整法



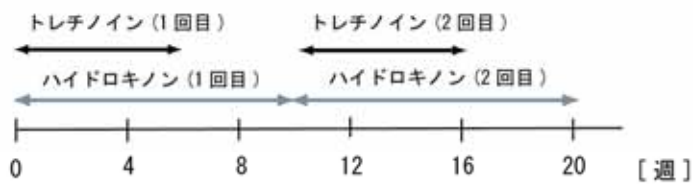
色素沈着部位	症例数
前額部	10 (6.1%)
上眼瞼	43 (26.4%)
下眼瞼	0 (0%)
鼻唇溝部	0 (0%)
頬骨隆起部	157 (96.3%)
頬部	90 (55.2%)
鼻背部	68 (41.7%)
鼻翼部	0 (0%)
上口唇	38 (23.3%)
下口唇	16 (9.8%)
計	422ヶ所 163症例

表1：肝斑症例の臨床所見

1) 1クール施行例



2) 2クール施行例



3) 3クール施行例

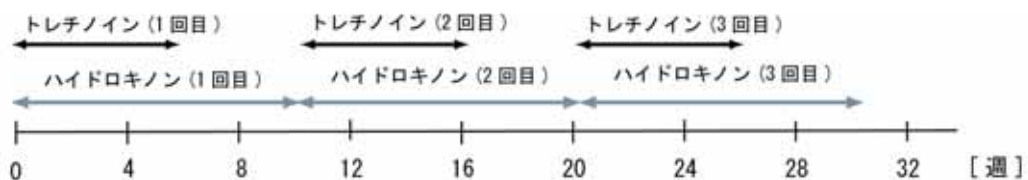


図9：治療の詳細

トレチノインとハイドロキノンを併用した我々の標準的な漂白治療の、代表的なタイムコースを示す。漂白段階で、トレチノインゲルを6週間使用し、治癒段階として少なくとも4週間使用を中止する。2クール目、3クール目を繰り返す場合には、同様の事項を繰り返す。ハイドロキノン含有軟膏は、その間継続的に使用する。

	Excellent	Good	Fair	Poor	Total	Excellent or Good Cases(%)	Excellent Cases(%)
One treatment	25	40	27	4	96	67.7	26.01
Two treatments	21	20	15	0	56	73.2	37.5
Three treatments	7	3	1	0	11	90.9	63.6
Total	53	63	43	4	163	71.2	32.5

表 2：症例の治療結果

2クール目、3クール目、と治療を繰り返すことにより、Excellent または Good と評価される症例の割合は増加していき、3クール治療を行った症例では9割を超えた。

図 10：症例 1

上：47歳女性。両側頬骨隆起部から頬部にかけて広範に色素沈着を認め、肝斑と診断した。

下：治療開始後 5 ヶ月。3 クールの漂白治療を行い、色素沈着は著名に改善した。治療結果は Excellent と判断した。

図 11：症例 2

上：27歳女性。両側頬骨隆起部に色素沈着を認め、肝斑と診断した。

下：治療開始後 5 ヶ月。2 クールの漂白治療を行い、色素沈着は著名に改善した。治療結果は Excellent と判断した。